1873
Lane Medical Library

Eine Hyperostose der Chorioidea
neben
diffuser Verknöcherung derselben.

Inaugural-Dissertation

mit Genehmigung

der medicinischen Facultät

der vereinigten Friedrichs-Universität

Halle-Wittenberg

zur Erlangung der Doctorwürde

in der Medicin und Chirurgie

zugleich mit den Thesen öffentlich vertheidigt

am

24. März 1873 — Vormittags Uhr

von

H. Wagner,

aus Meiningen.

gegen

H. Schötensack, Cand. med.

P. Lehmann, Cand. med.

Halle,

Buchdruckerei von J. G. Lipke.

1873.

Im Sommer 1872 stellte sich in der Klinik des Herrn Prof. Gräfe zu Halle ein Mann vor, dessen nachher exstirpirtes Auge einen interessanten Beitrag zu den mehrfach beobachteten Fällen von wahrer Knochenbildung in der Chorioidea lieferte. Da der Fall während der Abwesenheit des Herrn Prof. Gräfe zur Beobachtung kam, so sind Wir zunächst betreffs des klinischen Befundes auf die Notizen des Journals angewiesen. Dieselben ergeben Folgendes:

Louis Nagel, 48 Jahre alt, Kaufmann aus Magdeburg, hatte als Knabe von 13 Jahren in Folge eines Schusses mit dem Blaserohr das Sehvermögen auf dem linken Auge bald nach diesem Ereigniss vollständig verloren. Nach Ablauf der ersten Reactionserscheinungen, über welche keine Angaben

vorliegen, war P. bis etwa zu einem Jahre vor dem Termine seiner Vorstellung durch das erblindete Auge nicht im Mindesten weiter belästigt. Von da ab stellten sich öfters periodische, stechende Schmerzen in demselben ein, und seit der allerletzten Zeit zeigte sich auch das rechte Auge sympathisch mitgereizt, sodass durch Schmerzen und Lichtscheu desselben die Arbeitsfähigkeit des Patienten sehr behindert war.

Die objektive Untersuchung konstatirte links totale Amaurose des etwas verkleinerten Bulbus. Der vollständig undurchsichtige Zustand der Hornhaut machte eine Beurtheilung des inneren Zustandes des Auges unmöglich. Ueber die Resistenz und die Empfindlichkeit des Bulbus bei der Betastung finden sich keine Angaben.

Die therapeutische Indikation lag wegen der sympathischen Reizung des bis vor Kurzem ganz gesunden Auges klar zu Tage, und es wnrde die Enucleation des erblindeten Auges ausgeführt.

Der Bulbus wurde nun durch einen Schnitt im horizontalen Meridian in eine obere und untere Hälfte getheilt und in der Müller'schen Lösung conservirt. Sofort nach der Eröffnung des Augapfels fiel die harte Beschaffenheit der Chorioidea und ein kleiner doppelt Stecknadelkopf - grosser knochenharter Tumor an derselben auf. Kleine herausgebrochene Stückchen ergaben deutlich die histologische Strukturdes Knochens mit strahligen Körperchen. Durch die Freundlichkeit des Herrn Prof. Gräfe wurde mir später die untere Hälfte, welche, abgesehen von der erwähnten und diesen Fall hauptsächlich auszeichnenden Hyperostose, keine wesentlichen Unterschiede von der oberen Hälfte darbot, zur Untersuchung überwiesen.

Der mikroskopische Befund war nun folgender:

Das Auge hat seine normale, nach allen Seiten gleichmässig runde Form im wesentlichen behalten, seine Durchmesser dagegen sind sämmtlich im Vergleiche zu dem gesunden Auge eines Erwachsenen nicht unbeträchtlich verringert und betragen

in der Richtung der Hornhautaxe 2,1, in der Richtung der Queraxe 2,0 Ctm.

An der Sclera finden sich keine Abnormitäten. Die Hornhaut ist getrübt und zeigt oberflächliche Unebenheiten. Der hinteren Oberfläche derselben liegt durchweg die etwas geschrumpfte Iris an. Weiter nach hinten folgt nun auch hier eine Art kleiner vorderer Kammer, d. h. in diesem Falle ein freier Raum zwischen der hinteren Irisfläche und einer in der Ebene des Ciliarkörpers ausgespannten neugebildeten narbigen Membran von beträchtlicher Stärke, welche in ihrem Innern eine kleine undeutlich begrenzte elliptische Höhle, die wahrscheinlich als Rudiment der Linsenkapsel anzusprechen ist, enthält. Von der Linse selbst findet sich an dem Präparate keine Spur mehr erhalten. Ebensowenig ist vom Glaskörper und der Netzhaut mehr wahrzunehmen.

Auf der innern Fläche des Auges finden sich manchfache Hervorragungen über das Niveau der Kugelschale, welche sich von ihrer Umgebung durch

ihre rein weisse Färbung und ihre opake Beschaffenheit scharf abheben. Dieselben bilden meist nur flache, bald diffuse und unregelmässige Erhebungen, bald circumscripte, kleine, eben noch wahrnehmbare Körnchen und Knötchen, welche in regelloser Vertheilung der gesammten Chorioidea bis zu ihrem Uebergang in das corpus ciliare aufsitzen. Vor Allem aber imponirt eine fast vollkommen kugelige Prominenz von ungefähr 2 mm. Durchmesser, welche etwa Linien - breit nach aussen von der macula lutea der Ebene des Augenhintergrundes breitbasig aufsitzt. Sie bildet das Charakteristische dieses Falles.

Das corpus ciliare zeigt etwas kleinere Dimensionen als normal aber sonst keine gröberen Veränderungen. In der beigegebenen schematischen Abbildung, welche in natürlicher Grösse gezeichnet ist, fällt der beschriebene kleine Tumor sofort in die Augen. Seine schwarze Färbung soll andeuten, dass er dem Boden der Chorioidea entstammt. Die schwarze Begrenzungslinie an der hinteren Hornhautfläche

zeigt die Anlagerung der Iris an. Die beiderseitige rundliche Anschwellung der schwarzen Linie in der Gegend der Corneoscleralgrenze stellt den etwas atrophirten Ciliarkörper und endlich der Streifen gestrichelten Gewebes mit der kleinen elliptischen Höhle die besprochene neugebildete Membran dar.

Beim Beginne der mikroskopischen Untersuchung zeigte es sich, dass das Präparat in Folge des langen Aufenthaltes in Müller'scher Lösung auch in seinen knöchernen und verkalkten Theilen vollkommen gut schneidbar geworden war. Um den Bulbus zum Zwecke der Anfertigung feiner Schnitte mehr Festigkeit zu geben, erwies sich die Ausfüllung desselben mit einer in absolutem Alcohol rasch erstarrenden Mischung von Glycerin und Hausenblase sehr nützlich.

Die an den verschiedensten Stellen durch die Häute des Bulbus geführten Querschnitte ergeben nun alle übereinstimmend eine Lage wahrer Knochensubstanz, welche nach innen auf das Stroma der Chorioidea folgt und in bald grösserer, bald

geringerer Mächtigkeit bis zum Ursprung der processus ciliares sich nach vorn erstreckt und an der Eintrittsstelle des Sehnerven diesen mit einem eng anliegenden Ring umschliesst. Die Dicke der Knochenschicht ist an den verschiedensten Stellen eine sehr verschiedene und schwankt ungefähr zwischen 0,02 bis 0,15 mm. Nirgends findet sich eine völlig knochenfreie Stelle der Chorioidea, manchmal dagegen setzt ein Knochenstreifen in dem einen Niveau ab, um in einer dicht darüber oder darunter gelegenen Schicht weiter zu ziehen. Nur selten und nur auf ganz kurze Strecken findet man neben der fortlaufenden Knochenschicht noch ein kurzes isolirtes Knochenbälkchen in das Chorioidalgewebe eingesprengt. In den knöchernen Streifen zeigen sich allenthalben die schönsten Knochenkörperchen meist als spindelförmige Zellen mit verästelten Fortsätzen, seltener und dann verbunden mit gleichzeitiger unregelmässiger Lagerung und starker Anhäufung derselben, als grössere mehr kubische Massen ebenfalls mit reichlich verzweigten Ausläufern. Die Grös-

se der Knochenzellen beträgt in der Längsrichtung derselben ungefähr 0,022, in ihrer Breite ungefähr 0,004. mm.

Abgesehen von den vereinzelten Stellen unregelmässiger Zusammenhäufung der Knochenkörperchen ist ihre Anordnung eine ganz gesetzmässige, indem dieselben alle ihre Längsaxe in parallel mit einander und ziemlich gestreckt der innern Kugelfläche entlang verlaufenden Linien eingestellt haben. Auch die Grundsubstanz hat dem entsprechend einen deutlich streifigen Bau angenommen.

Nur an den stärksten Stellen des knöchernen Streifens finden sich Blutgefässe im Knochen selbst, um deren quer durchschnittene Lumina die Knochensubstanz eine concentrisch lamellöse Schichtung zeigt. In den Scheiden der Knochengefässe findet man vielfach spindelförmige Pigmentzellen eingesprengt, welche denen des eigentlichen Chorioidalgewebes vollkommen gleichen.

Die Grenzen der knöchernen Schicht werden nach aussen, nach dem anstossenden Stroma der

Chorioidea hin, durch eine scharfe, unregelmässig zackige Linie gebildet. Eine dem Knochen auflagernde besondere Bindegewebsschicht, eine Lage von Osteoblasten oder sonstigen Matrikulargebilden des Knochens, sowie auch alle Uebergänge vom Chorioidalgewebe zum Knochen fehlen vollständig. Nach innen folgt an den meisten Stellen auf die eigentliche Knochenschicht mit allmähligen Uebergängen eine Ablagerung von kalkhaltiger Substanz welche bei durchfallendem Lichte sich durch starken Glanz auszeichnet und an ihrer oberflächlichsten Lage sich zu kugeligen, drusigen und körnigen Bildungen umgeformt hat. An manchen Parthien bildet die zuletzt beschriebene Schicht die innerste der Augenhäute, an andern findet sich darüber noch eine dünne Lage von Gewebstrümmern und Produkten des körnigen Zerfalles, an noch andern endlich mehrere Züge äusserst feiner spindelförmiger Zellen.

Das nach aussen von der ossificirten Zone gelegene Chorioidalstroma zeigt vielfache Längs - und Quer - Schnitte von Gefässen der verschiedensten

Grösse, enthält ausserdem reichliche pigmentirte Bindegewebszellen und ist durchweg mit einer bedeutenden Menge von lymphoiden Elementen infiltrirt. Ferner wiederholt sich hier öfters ein eigenthümlicher Befund, dessen auch bereits von Pagenstecher (Arch. f. Ophth. 7,1) bei Gelegenheit ähnlicher Untersuchungen Erwähnung geschehen ist. Das Pigment erscheint nämlich stellenweise zu lang gestreckten Streifen und Bändern angeordnet, wodurch der Eindruck entsteht, als sei dasselbe in röhrenförmigen Räumen, vermuthlich also in Blut- oder Lymphgefässen eingelagert. Doch sind die für die Wandungen grösserer Gefässe, welche hier jedenfalls in Frage kämen, charakteristischen Elemente nicht aufzufinden und auch bei weiterer Verfolgung der betreffenden Gebilde nirgends ein Zusammenhang derselben mit Gefässen nachzuweisen. Ich wage keine Deutung dieses merkwürdigen Befundes. Die Entstehung dieser Streifen aus verändertem, gewandertem und aneinander gelagertem Epithelpigment, welchen Modus Pagenstecher als den wahrscheinlichsten an-

nimmt, weil er allmälige Uebergänge zu diesen Bildungen zu finden glaubt, lässt sich für den vorliegenden Fall schwerlich auf gleiche Weise ableiten, da sich überhaupt nirgends deutliche Pigmentepithelzellen finden. Aber auch die pigmentirten Zellen des Stromas lassen sich hierfür wohl kaum ohne Weiteres in Anspruch nehmen, weil eine entsprechende Anordnung derselben als Vorläufer dieser Figuren nicht zur Beobachtung kommt.

Die bei einer Vergrösserung von 33 entworfene zweite der beigegebenen Abbildungen stellt das mikroscopische Bild eines Querschnittes durch die knopfförmige Hervorragung am Augenhintergrunde dar. Auch hier folgt, wenn Wir von aussen nach innen vorgehen, auf das feinstreifig gehaltene und durch die vielen Gefässlumina ausgezeichnete Chorioidalstroma eine dünne Lage von knöcherner Textur. Darüber erhebt sich ein halbkugeliger Aufbau spongiöser Knochensubstanz, die im Wesentlichen aus einer compakten, verhältnissmässig dicken knöchernen Rinde und darin eingeschlossenem fettrei-

chen Markgewebe nebst einigen eingesprengten isolirten Knochensplitterchen besteht. Die Dicke der knöchernen Rinde beträgt ungefähr 0,25—0,33 Mm. Dieselhe ist vielfach von Blutgefässen durchsetzt, von denen die meisten quer, einige auch der Länge nach von der Schnittführung getroffen sind. Die parallelstreifige Anordnung der Knochenkörperchen und der Grundsubstanz tritt hier sehr deutlich hervor und entstehen dadurch zierliche ring-, bogen- und wellenförmige Linien, die auch in der Figur anzudeuten versucht sind. Der convexen Oberfläche des Knochens ist eine dünne Zone von Kalksalzdrusen aufgelagert, welche durch den unregelmässigen zackigen Rand des ersteren wiedergegeben ist. Das feinere Detail dieser Drusenbildung ist bei der angewandten Vergrösserung nicht darstellbar.

Nach dem Markraum zu ist die Knochenschicht ziemlich scharflinig begrenzt; stellenweise schliessen sich hier feine Züge eines zellen- und gefässreichen jungen Bindegewebes auf das Engste an sie an.

Die inmitten des Markgewebes enthaltenen iso-

lirten kleinen Knochenparthieen zeigen theilweise, was freilich auf der Abbildung nicht berücksichtigt werden konnte, ein weniger vollkommen entwickeltes und ein weniger typisch organisirtes Knochengewebe. Sowohl die Form als die Anordnung der Knochenkörperchen ist eine weit unregelmässigere und auch die Grundsubstanz zeigt kein homogenes sondern ein wirres, faseriges Gefüge und erinnert so noch deutlich an ihre direkte Entstehung aus Bindegewebe, dessen Struktur bei dem Verknöcherungsprocesse sich erhalten hat. Ein getreues Bild eines solchen atypischen neugeblildeten Knochens giebt uns Wedl in seinem Atlas der pathol. Histol. des Auges, Fig. 28 in der mit „b“ bezeichneten Zone.

In allen diesen kleinen knöchernen Parthien finden sich keine Gefässe, wie dies ja für alle die dünnen Blättchen und Bälkchen des spongiösen Gewebes die Regel ist, da ihre Ernährung vermöge ihrer geringen Masse im Verhältniss zu ihrer grossen Oberfläche allein durch osmotische Processe sicher gestellt ist.

Das Mark besteht der Hauptsache nach aus grossen Fettzellen, welche in ein feines, gefässhaltiges, an manchen Stellen äusserst spärliches Bindegewebe eingebettet sind. Daneben finden sich zahlreiche grosse, lymphoiden Elementen ähnliche, kernhaltige Zellen, wie solche ja auch einen integrirenden Bestandtheil des normalen Knochenmarkes ausmachen. Das zarte Bindegewebe hat sich vielfach zu kleinen faserigen Strängen verdichtet, welche den Markraum nach den verschiedenen Richtungen durchsetzen und zumeist grössere Gefässe an die peripherische Knochenzone heranführen. Diese Gefässe stehen mit den Chorioidalgefässen in unmittelbarem Zusammenhang, wie dies auch aus der Figur ersichtlich, wo rechts an der Basis des Tumors eine grössere weisse Lücke den Abgang eines grossen Stammes aus einem Chorioidalgefässe im Längsschnit darstellt.

Neben diesem Gefässe erstrecken sich an derselben Stelle sämmtliche Elemente des Chorioidalgewebes, namentlich auch die pigmentirten Binde-

gewebszellen, eine Strecke weit zwischen das Fettgewebe in die Markhöhle der Hyerostose hinein. Aber auch an entfernteren Stellen des Markgewebes finden sich hier und da vereinzelte sternförmige oder runde Pigmentzellen. Endlich fällt auch eine starke Anhäufung dunkelbraunen, körnigen zu Klumpen angehäuften Pigmentes im Innern des Markgewebes auf.

Die am weitesten nach der Innenfläche des Auges oberhalb der Kalkdrusen gelegene, schmale, in der Figur durch einen einfachen weissen Saum angedeutete Schicht unterscheidet sich nicht wesentlich von der entsprechenden, bereits beschriebenen Zone, welche an andern Stellen die innerste Begrenzung der Chorioidea bildet. Auch in ihr ist nirgends ein deutliches Pigmentepithel nachweisbar.

Die übrigen Theile des Uvealtraktus, der Ciliarkörper und die Iris, zeigen keine knöchernen oder kalkigen Produktionen, sind aber von einer kleinzelligen Infiltration und Gefässen reichlich durchsezt.

Die Hornhaut ist in ihrer Struktur nicht wesentlich verändert, ihr Epithelüberzug meist erhalten, die

vordere und hintere elastische Lamelle von gewöhnlicher Stärke und Beschaffenheit. An einzelnen Stellen in der Nähe der Corneoscleralgrenze sieht man kleine Gefässe im Gewebe derselben und in der Nähe der angelagerten Iris häufige braune, äusserst feine, eingesprengte Pigmentkörnchen.

Die an die processus ciliares, namentlich an die hintere Fläche derselben, sich anschliessende neu gebildete Membran von ungefähr 1,5 Mm. Dicke ist ziemlich deutlich in zwei Hälften getrennt, von welchen die eine stark vascularisirt und aus jungem areolären Bindegewebe, die andere aus gefässarmem, dichtem Narbengewebe besteht. In der letzteren Hälfte überraschen in auffallender Weise die schon bei Besprechung der Chorioidea erwähnten, gefässartig angeordneten, an einzelnen Stellen netzartig mit einander zusammenhängenden Pigmentstreifen, welche mit zahlreichen dunkelbraunen Körnchen dicht gefüllt sind. Es entsteht hier noch treffender als früher ein Bild, welches mit der von Pagenstecher (ebendaselbst Taf. II, Fig. 6, a und b.) gegebenen

Zeichnung genau übereinstimmt. Auch in Wedl's Atlas findet sich in Fig. 22 eine ganz ähnliche Abbildung, welche sich auf eine Occlusionsmembran im Pupillargebiete bezieht.

In der kleinen unregelmässig elliptischen Höhlung inmitten dieser Membran, welche jedenfalls an Stelle der Linse getreten ist, ist auch mikroscopisch keine Spur von dieser oder ihrer Kapsel mehr aufzufinden.

War der Befund schon betreffs des Pigmentepithels ein negativer, so ist es leicht erklärlich, dass sich von der Netzhaut nirgends auch nur Reste haben nachweisen lassen.

An der optischen Papille sieht man ein feinfaseriges Gewebe, in welches der Eintritt von Nervenfasern des Opticus leicht zu konstatiren ist, als kleinen ungefähr 2 Mm. hohen Kegel von der Dicke des Nervenstammes über das Niveau der Chorioidea sich erheben und dann mit einem abgerissenen Rande scharf endigen. Im Innern dieses Kegels erscheinen deutlich die Lumina zweier grösserer Gefässe, der ateria und vena centralis retinae.

Wir haben Uns bis jetzt über den Sitz und die matrix des knöchernen Gewebes noch nicht genau ausgesprochen und Uns überhaupt nur an die Beschreibung des Vorliegenden gehalten, Es bleiben noch einige epikritische Bemerkungen hinzuzufügen.

Wenn die meisten aller im Auge beobachteten Verknöcherungen zwischen Chorioidea und die abgelöste Retina versetzt werden, so ist damit über den Ausgangspunkt derselben noch wenig bestimmt. Denn derselbe kann ebensowohl in hier abgesetzten Exsudaten gesucht werden, wie dies in der überwiegenden Mehrzahl der Fälle geschehen ist, als auch in den äusseren Schichten der Netzhaut oder den innern der Chorioidea. Bei jeder von diesen drei Möglichkeiten wird die ossificirte Schicht die angegebene Lage einnehmen müssen.

Nach unsren jetzigen entwicklungsgeschichtlichen und histologischen Anschauungen ist für die Entstehung von Knochen nicht nur das Vorhandensein von Zellen des zweiten Keimblattes, sondern auch eine regelrechte Organisation derselben in der

Form des Binde- oder Knorpelgewebes eine unerlässliche Bedingung. Exsudate als solche können wohl verkalken aber nicht ohne Weiteres in wahre Knochenbildung übergehen. Zu letzterem Vorgang bedarf es zuvor einer vollständigen Organisirung des Exsudates, welche ihrerseits nur unter Theilnahme bereits praeexistirenden Bindegewebes erfolgen kann. Ja es ist sogar fraglich, ob überhaupt irgendwelche Elemente der eigentlichen entzündlichen Neubildung direkt zu Bestandtheilen eines späteren stabilen Gewebes werden können, oder ob nicht vielmehr die gesammte sogenannte „organisirte Neubildung“ blos ein formatives Reactionsprodukt des benachbarten Bindegewebes ist. In diesem Sinne wären die sogenannten verknöcherten Exsudate in Wirklichkeit auch nichts Anderes als Verknöcherung der umgebenden gewucherten Gewebe, von denen sie producirt wurden.

Die Verkalkung freilich als ein Vorgang der rein regressiven Metamorphose kann in gleicher Weise sowohl organisirte als nicht organisirte Bil-

dungen betreffen. Die Verkalkung eines Exsudates ist daher ohne Weiteres möglich und sogar sehr häufig, während die vielfachen Beschreibungen von Ossification derselben zum grossen Theil einer Zeit entstammen, in welcher — freilich noch lange nach der Einführung des Mikroscopes — die Beziehung dieser beiden so gänzlich verschiedenen Vorgänge fortwährend promiscue mit einander gebraucht wurde.

Für Uns sind diese Vorgänge einander so fremd, dass Wir, um auf das Auge zurückzukommen, gerade an derjenigen Stelle, an welcher nach H. Müllers Untersuchungen (Arch f. Ophth. 2,2; S 1) die die Verkalkungen am häufigsten vorkommen, nämlich an den glashäutigen Membranen, vorzüglich an der der Chorioidea, wahre Knochenbildung am allerwenigsten erwarten, weil zu dieser jedenfalls nur ein zellenreiches Gewebe, nicht aber ein strukturloses sich eignet.

Diesen Anschauungen entsprechend suchen Wir also den Sitz der Verknöcherungen, selbst wenn den-

selben ein freies Exsudat zwischen Netzhaut und Chorioidea vorausgegangen ist, in den bindegewebigen Elementen von einer dieser beiden Membranen. Virchow versetzt dieselben in der kurzen Besprechung, welche er ihnen in seinem Werke über die krankhaften Geschwülste (Bd. II. S. 100.) widmet, „entweder zwischen Chorioidea und Sclera oder an die Stelle der Netzhaut“ und rechnet alle als Ossificationen der Retina beschriebenen Fälle hierher.

Die letztere Annahme ist in der That für alle diejenigen Fälle die allein passende, in welchen die Ossificationen nach innen von einem wenigstens erkennbaren, wenn auch nicht unversehrten Pigmentepithel der Chorioidea und nach innen von der Glaslamelle derselben gefunden werden. Durch das Vorhandensein dieser beiden Begrenzungsschichten der Chorioidea ist dann die Betheiligung derselben an dem Verknöcherungsprocesse sicher ausgeschlossen. Wo diese letzteren aber, wie in vielen und auch in unserem Falle, vollständig fehlen, da ist die Entschei-

dung dieser Frage äusserst schwierig. Sehr einfach dagegen wird die Deutung natürlich wieder, wenn die knöchernen Produktionen nach aussen von den genannten Begrenzungsschichten liegen. Alsdann sind dieselben sicher aus dem Stroma der Chorioidea hervorgegangen.

Auch in unsrem Falle scheint die Annahme der letztgenannten Enstehungsweise der Ossificationen am Meisten für sich zu haben, obgleich die obigen beweisenden Merkmale fehlen. Zu Gunsten unsrer Annahme aber sprechen die in der Beschreibung erwähnten pigmentirten Bindegewebszellen, welche nicht selten in den Scheiden der Knochengefässe und dem Markgewebe des Tumors auftreten, sowie vor Allem die erwähnte Stelle an der Basis der Exostose, wo ein dem Chorioidalstroma durchaus gleichendes Gewebe ziemlich weit in den Markraum des Tumors hinein sich erstreckt und dann allmälig in das eigentliche Knochenmark übergeht. Hier liegt also mit Sicherheit ein Stück Chorioidalgewebe oberhalb und näher nach dem Binnenraum des Auges,

als das dünne basale Knochenplättchen, welches mit der ossificirten Zone der ganzen Bulbus - Hälfte in gleichem Niveau lagert. Mithin ist hier eine kleine Parthie der verknöcherten Schicht nach allen Seiten vom Stroma der Chorioidea umgeben, kann also nur in dieser seinen Ursprung genommen haben. Ein Rückschluss aber auf eine gleiche Entstehung aller übrigen Theile erscheint nicht unberechtigt, wenn hier auch ein gleicher Nachweis nicht geführt werden kann.

Der Einwand, dass die Pigmentzellen, welche hier zur Argumentirung benutzt wurden, blos aus- resp. eingewandert sein könnten, wie dies ja unter ähnlichen Verhältnissen sehr häufig, namentlich auch bei vielen Pigmentirungen der Retina beobachtet wird, wird dadurch entkräftet, dass an der einen hauptsächlich urgirten Stelle nicht blos das Pigment sondern die dem Stroma der Chorioidea völlig gleichende Anordnung des Gewebes das Beweisende ist; denn das blos ausgewanderte oder infiltrirte Pigment verändert dadurch doch keines-

wegs den Typus des betreffenden Gewebes. Dagegen unterliegen die unregelmässigen Pigmentklumpen im Innern des Markraumes wohl eher der letztgenannten Deutung und konnten deshalb auch nicht als beweisend aufgeführt werden. —

Fassen Wir nun die diffuse Ossification in der Chorioidea in der Ausdrucksweise von Virchow als eine durch chronische Entzündung entstandene heteroplastische Neubildung auf, so denken Wir Uns den kleinen Tumor alsdann durch eine circumscripte Hyperplasie der praeexistirenden knöchernen Zone entstanden, wobei es gleichzeitig mit der massenhafteren Produktion von Knochen auch zur Bildung eines an dieser Lokalität ebenfalls sehr ungewöhnlichen Gewebes, welches aber mit der Organisation des Knochens in der innigsten Beziehung steht — zur Entwicklung von Fettgewebe — gekommen ist.

Ueber das Schicksal des Glaskörpers und der Netzhaut, von denen am vorliegenden Präparate Nichts mehr aufzufinden war, da dieselben jedenfalls bei der Eröffnung des Bullus verloren gingen,

können Wir nur vermuthen, dass es von dem Befunde ähnlicher Fälle kein wesentlich abweichendes gewesen sei. Man sah diese Gebilde meistens in Folge eintretender Schrumpfung in einen bindegewebigen kegelförmigen Strang verwandelt, dessen Spitze an der Papille, dessen Basis an der hintern Linsenfläche und dem corpus ciliare angeheftet war. Wenn wir auch für unsren Fall ein ähnliches Verhalten statuiren, so stützen Wir Uns auf den mitgetheilten Befund eines kleinen, die Papille überragenden feinfaserigen Zapfens, dessen abgerissener Rand deutlich zeigt, dass er hier seine natürliche Endigung nicht erreicht hat. Der Zapfen stellt jedenfalls den Anfang der strangförmig zusammengefalteten und entarteten Netzhaut dar.

Auch die starke narbige Membran in der Ebene der Ciliarfortsätze verdankt ihre Entstehung jedenfalls einer Schrumpfung des Glaskörpers.

Das vollständige Fehlen der Linse wird häufig bei ähnlichen Fällen berichtet.

In der gesammten Literatur findet sich unsres

Wissens kein Befund verzeichnet, in welchem, wie in dem unsrigen, die knöchernen Produktionen an einer ganz begrenzten Stelle einen so vollständig Tumoren — ähnlichen Charakter mit selbständigem Wachsthum angenommen hatten.

Die Stärke der beobachteten Ossificationen dagegen mag einige Male eine bedeutendere gewesen sein, indem dieselbe z. B. von Stellwag v. Carion (Lehrb. d. Aughlk. S. 290), welcher ihre Entstehung freilich durchweg aus faserstoffigen Exsudaten ableitet, bis zu 1 und selbst 2 Linien angegeben wird. Das Wachsthum dieser Schichten soll durch fortwährende neue Auflagerung faseriger Substanz auf die Innenfläche der knöchernen Schale erfolgen, welche dann später ebenfalls zur Ossification gelange.

Spongiöser Bau des neugebildeten Knochens mit Entwicklung von fetthaltigem Mark wurde schon mehrfach und glaubwürdig beobachtet.

Betreffs der Matrikulargebilde der Ossificationen wird nur in einem einzigen von Virchow aus der Literatur referirten Falle die Entstehung aus praefor-

mirtem Knorpel genannt, sonst lag stets ein bindegewebiger Mutterboden zu Grunde.

In Bezug auf denSitz der Verknöcherungen findet sich am häufigsten die Angabe, dass dieselben der innern Fläche der Chorioidea dicht anliegen, nicht selten aber auch wird das Stroma der Chorioidea selbst als solcher aufgeführt.

Bei weitem in den meisten Fällen blieben die Ossificationen auf die Chorioidea beschränkt, einige Male war auch der Ciliarkörper mit befallen, nur sehr selten ging der Process von diesem oder der Iris aus.

Die aetiologischen Angaben für die Uns vorliegenden Veränderungen sind sehr spärlich vertreten. Vielfach war ein Trauma Entstehungsursache. Ausserdem fanden sich derartige knöcherne Produktionen einige Male in den erblindeten Augen alter Leute und einmal wird eine blenorrhoea neonatorum beschuldigt.

Zwei der neuerdings referirten Fälle von Chorioidalverknöcherung zeigen hinsichtlich der Entste-

hune und des klinischen Verlaufes eine grosse Uebereinstimmung mit dem unsrigen; beide Male schloss sich an ein früheres Trauma eine baldige Erblindung an. Erst nach 20 Jahren, während derer keine Beschwerden geklagt wurden, stellten sich plötzlich Schmerzen im erblindeten und sympathische Reizung auf dem gesundeu Auge ein, sodass die Enuoleation vorgenommen werden musste.

Von den neueren speziellen Untersuchungen, welche sich in der Literatur über unser Thema finden, nennen wir die schon erwähnte Arbeit von Pagenstecher (Arch. f. Ophth. 7, 1, S. 99) und zwei Mittheilungen von Berthold (Arch. f. Ophth. 17, 1, S. 196 und 18, 1, S. 106). Ersterer giebt ausser der Beschreibung von 8 von Ihm untersuchten Präparaten noch eine genaue Zusammenstellung der hierher gehörrgen älteren, für Uns übrigens ziemlich werthlosen Literatur, sodass Wir betreffs derselben auf jenen Aufsatz verweisen.

Lebenslauf.

Ich, Hermann Wagner, Sohn des verstorbenen Staatsraths Ernst Wagner zu Meiningen, wurde am 17. September 1849 in Meiningen geboren. Der protestantischen Confession angehörig, besuchte ich die Elementarschule und das Gymnasium meiner Vaterstadt und bestand daselbst zu Ostern 1868 das Maturitätsexamen. Alsdann besuchte ich die Universität zu Göttingen, um Medicin zu studiren. Mein zweites, drittes und viertes Semester verbrachte ich in Leipzig. Nachdem ich sodann Anfang Mai des Jahres 1870 in Halle das Tentamen physicum absolvirt hatte, begann ich meine klinischen Studien auf der Universität Jena, auf welcher ich im Sommersemester 1870 und 1871 verweilte. In dem dazwischen gelegenen Wintersemester war ich zum Militärdienste eingezogen. Auf der hiesigen Universität, welche ich zu Michaelis 1871 bezog, vollendete ich sodann meine Studien und bestand hier im November 1872 das Rigorosum und im Laufe der Wintermonate das medicinische Staatsexamen.

Während meiner Studienzeit waren meine Lehrer:

In Göttingen: Ehlers, Grisebach, W. Weber, Wöhler, von Uslar.

In Leipzig: Carus, Hankel, Kolbe, Leukhardt, Ludwig, Schenk, Schweigger-Seidel, Wenzel, Ed. Weber, E. H. Weber.

In Jena: Emminghaus, Gegenbaur, Gerhardt, Müller, Ried, Seidel, Starke, Winkler.

In Halle: Gräfe, Olshausen, R. Volkmann, Weber.

Allen diesen Herren, insbesondere aber dem Hrn. Prof. Gräfe und ausserdem dem Herrn Dr. Friedländer hier, welche mich bei dieser Arbeit auf das Freundlichste unterstützten, spreche ich hiermit meinen wärmsten Dank aus.

Thesen.

I.

Die Erscheinungen der Diplopie sind richtiger als durch die Identitätslehre der Netzhäute durch die Annahme einer gestörten Orientirung über die Stellung der Augen zu erklären.

II.

Für die grosse Mehrzahl der Deformitäten der Gelenke im engeren Sinne ist die primäre Ursache nicht in diesen sondern in dem aktiven Bewegungsâpparate derselben zu suchen.

III.

Bei den durch das Lungenemphysem bedingten venösen Stauungen spielt der Elasticitätsverlust der Lunge eine nicht unwesentliche Rolle.

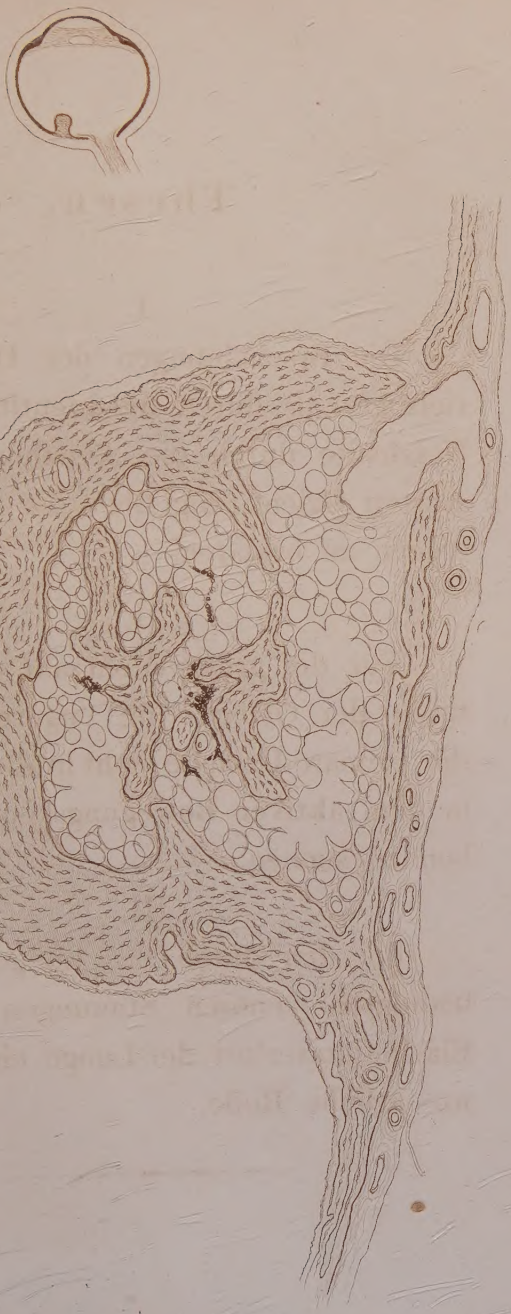

Dr. A. Eysell ad nat. del.